

シリーズ～人工股関節置換術①

整形外科部長 池田 登



人工関節の発展により老化・変性した関節の再建が可能となり、人工関節は股関節や膝関節などの痛みを持つ人に多大な福音をもたらしてきました。しかし人工関節の歴史を振り返ってみると、多くの失敗のうえに今日が成り立ってきていると言っても過言ではありません。現在では人工関節は安全・確実に行われるようになり、長期成績も安定してきています。しかし、人工関節の耐久性などまだまだ解決しなければならない問題もあり、整形外科では研究がすすめられています。今回は、そのなかでほんの一部ですが、人工股関節全般について紹介させていただきます。

1. 人工股関節のはじまり

1890年ドイツで象牙を用いて行われた人工関節が世界で初めて行われた人工関節と言われています。しかしこの結果については詳細な記載がなく、はっきりしていません。その後いくつかの変遷があり、現在の人工股関節の原型は1959年、イギリスのチャーンレー先生が開発したポリエチレンと金属による人工股関節で、これが世界で最初の実用的な人工股関節といえます。(図1) 現在、使われている人工股関節の基本はほとんどがそのチャーンレー先生の業績に負うものです。

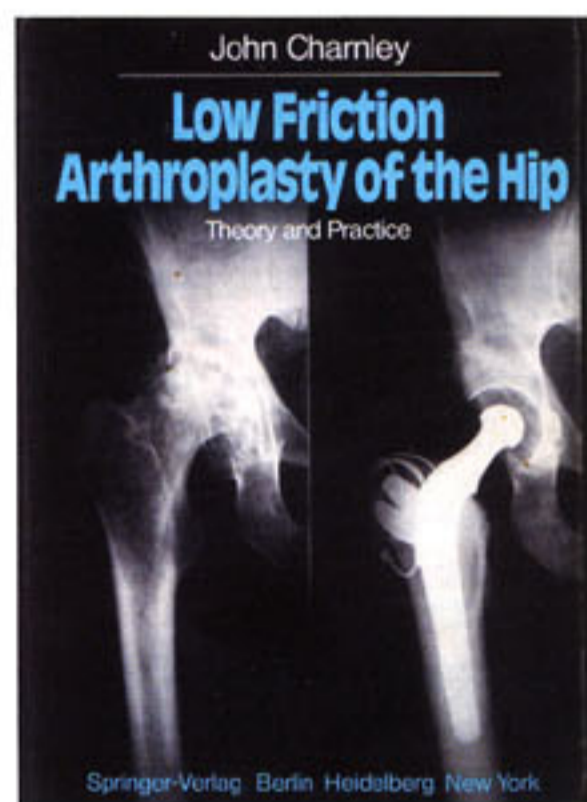


図1：チャーンレー先生の手術手技書

当院では1973年9月に当時の故田村哲男副院長によって、日本ではまだほんの数カ所の病院でしか行われていなかったこのチャーンレー式人工股関節置換術がはじめて行われ、現在に引き継がれています。

2. 人工股関節の素材について

股関節は骨盤と大腿骨の二つの骨をつなぎ合わせている関節です。(図2) 人工股関節も異なるふたつの材質からなる人工物からできています。

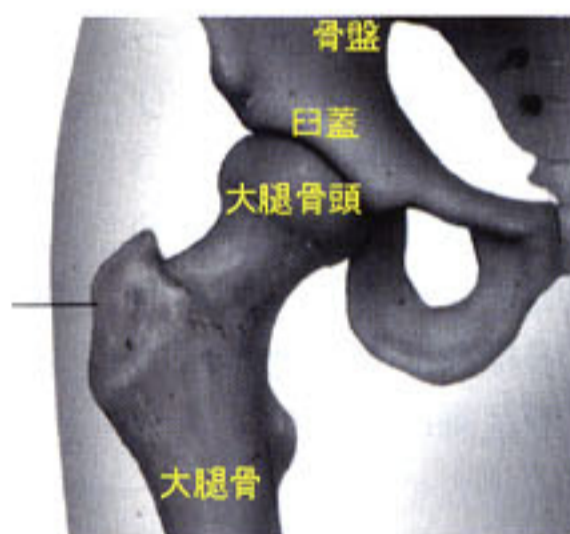


図2：正常股関節の解剖

人工関節は何らかの方法で骨と接合されなければなりません。大きく分けてセメントを用いて格子状となった骨のなかにセメントを圧入させて固定する方法(図3)と、セメントは用いず凹凸をもつ金属の表面と骨とを直接結合させる方法(図4)との2通りの人工股関節置換術が行われています。

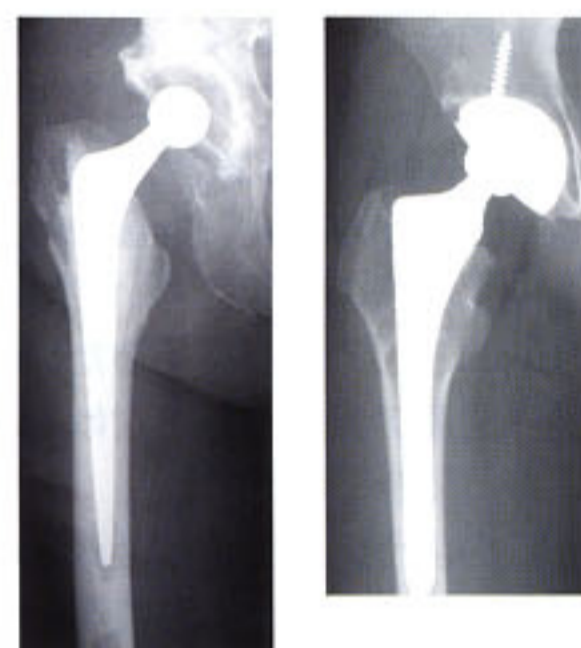


図3：セメントタイプ(左)

図4：セメントレスタイプ(右)

骨盤側の人工材料はソケットと言います。(図5) これはUHMWPEといって超高分子量ポリエチレンから作られています。このUHMWPEはプラスチックの1種で滑りやすく、すり減りにくくなっています。



図5：セメント用ソケット (JMM社)

また最近のポリエチレンはクロスリンク加工といって放射線や電子ビームをあてて、以前のものと比べ、いっそうすり減りにくくなっていて、長期生存が期待されます。当院で用いているセメントレス



図6：セメントレス用ソケット (ジンマー社)

タイプでは、チタン合金製の殻の外壁表面が凹凸となっていて、そこに人工骨を付着させこの殻と骨とが直接結合するようになっていきます。ねじを用いる場合もありますが、このねじに最終固定を期待するものではなく、骨とこのチタンの殻が直接結合するまでの間の一時的な固定（数ヶ月）がこのねじの役割です。このチタンの殻のなかにポリエチレンを入れたり、よりすり切れにくいセラミックを入れたりします。（図6）



図7：セメント用ステム（左）
（ストライカー社）

図8：セメントレス用ステム（右）
（ジンマー社）

大腿骨側の人工材料はステムと言います。当院ではセメントを用いるタイプは、特殊に加工されたステンレススチール製で表面がなめらかなものを用いています。（図7）この素材は昔チャーンレー先生が用いていたものとほとんど変わっていませんが、その金属の強さは向上しています。セメントを用いないタイプでは、その多くがチタン合金製で一部凹凸のある表面に人工骨が付着され、より骨とチタンがくっつきやすくなるようになっています。（図8）このステムの上に骨頭といって球形のものがかぶせられます。この骨頭はステンレススチール、コバルトクロムもしくはセラミックからできています。（図9）この骨頭がおわん型をしたポリエチレンの中を動くこととなります。（図10）よりすり切れにくく生体親和性に優れたセラミックが使用できるようになったことは人工関節の歴史の中でも進歩と言えるでしょうが、セラミックは陶器ですから、金属より割れやすいという欠点も持っています。

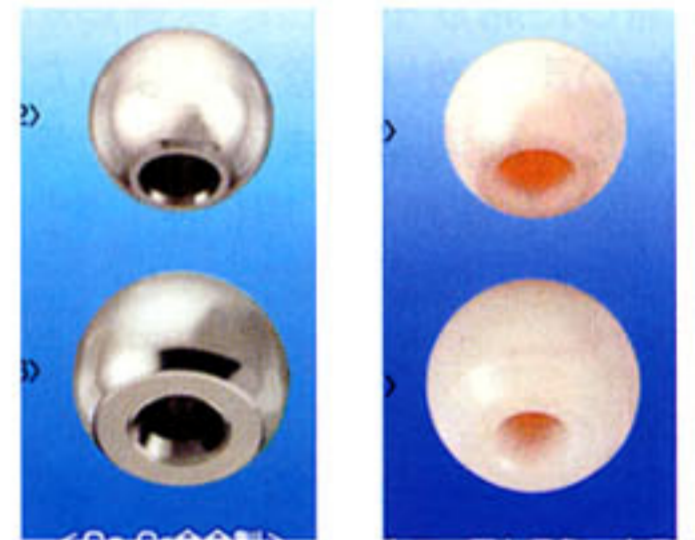


図9-1

図9-2

金属骨頭（JMM社）セラミック骨頭（JMM社）

骨頭の大きさについてはチャーンレー先生が22ミリの大きさが一番すり切れにくいのだと言われて、長らく22ミリばかりが使われていたのですが、ソケット側によりすり切れにくいクロスリンクされたポリエチレンやセラミックが用いられるようになってから、26ミリや28ミリのより大きな骨頭も用いることができるようになりました。この大きなサイズの骨頭を用いることができるようになって股関節の曲がりより大きくなると期待されています。

3. 人工股関節手術の手術時期

「人工関節はいつ手術を受けたらいいのか」とか「手術が遅れて、手遅れはありませんか」といった質問をよくされます。模範的な解答は、はじめての手術の場合は手遅れということではなく、患者さんとご家族にとって最もいい時期がベストといえます。人工関節を入れて「1～2週間で退院できます」というふれこみで患者さんがたくさん集まっている病院もありますが、実際には患者さんのほとんどがお年寄りなので、あまり早い退院は患者さんも望まれません。ただ、こんな大きな異物が体の中に入るので、これに慣れるまでには人によって異なると思いますが、1年はかかると思います。手術をして2～3カ月くらいは、ある程度、自由は効かないと思いますのでそのことを十分注意して手術時期を決めて下さい。

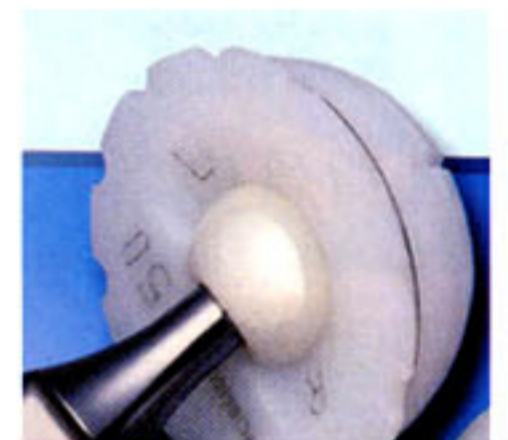

図10

ポリエチレンと骨頭（JMM社）

しかしながら、いつでもいいとって時期を逸するといくつかの問題があります。関節の曲がりや足の開きに関しては、手術前の動きに大きく影響されます。手遅れになって手術をうけると、痛みはなくなりますが、動きの悪い関節になってしまいます。もうひとつは、手術を怖がってあまり待っていると、だんだん年をとってきます。そのうちに、心臓疾患や脳疾患などの病気になったりして、手術を行うこと自体が危険になってきて内科や麻酔科の先生からストップがかかることもあります。最も適切な時期は早いうちから、医師と相談して決めると良いでしょう。

不幸にも人工関節が破綻して、人工関節の入れ替えの手術が必要な場合があります。この入れ替え手術を行う時期のタイミングは、はじめて行う手術と異なり、手術を行う医師が決めます。手遅れになると骨が減ってきて手術の手技も難しくなり、あまりいい成績が期待できないからです。この結果の善し悪しは医師による判断と手術手技によって大きく左右されます。セカンドオピニオンも重要です。また後で述べますように、定期的な検診で経験豊富な医師によって判断してもらうことも重要です。

（シリーズ第2話に続く。次話は人工股関節手術の実際、その後の生活について掲載いたします）